

Fjernelse af implantater

Hvorfor, hvornår & hvordan?

- Knækkede skruer og søm -
Koldsvejsning

Tobias K. Aasvang

Hvidovre Hospital


Præsentationens læringsmål

- Indikationer og timing af implantatfjernelse
- Teknik ved implantatfjernelse
- Bail-out's ved implantatfjernelse
- Forventningsaftstemning ved implantatfjernelse




Hvorfor fjerne implantater

- Smerter
- Erhvervsrelaterede gener
- Sår dannelse/irritation
- Suboptimal placering
- Non-union
- Forudsætning for nye indgreb
- Forudsætning for anden behandling eller udredning



Hvorfor måske overveje eventuelt at fjerne implantater

- Børn
- Kosmetiske gener
- Frygt for metal-ioner
- Allergi
- Infektion
- Uspecifikke gener (kuldefornemmelse etc.)
- Psykisk fiksatation
- Forebygge nye skader/frakturer



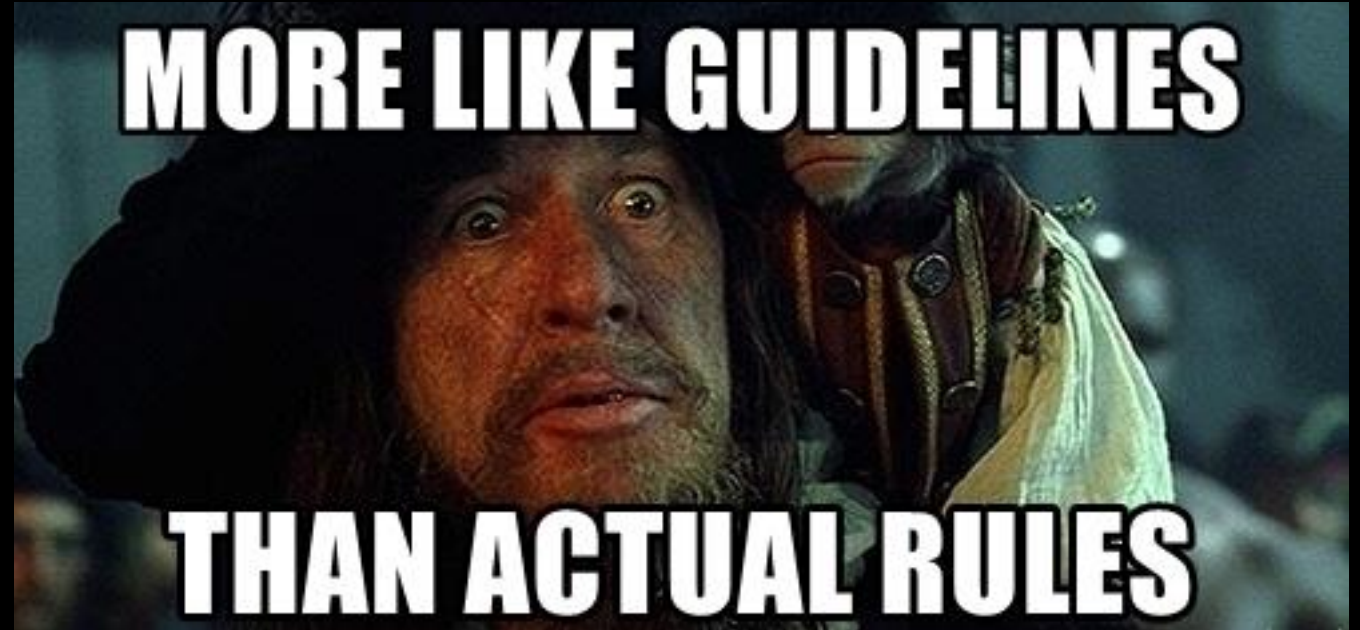Hvorfor IKKE fjerne implantater

- Nyt indgreb, nye risici
- Infektion
- Overveje effekten af fjernelse
- Minimalt invasiv indsættelse og maksimal destruktiv fjernelse



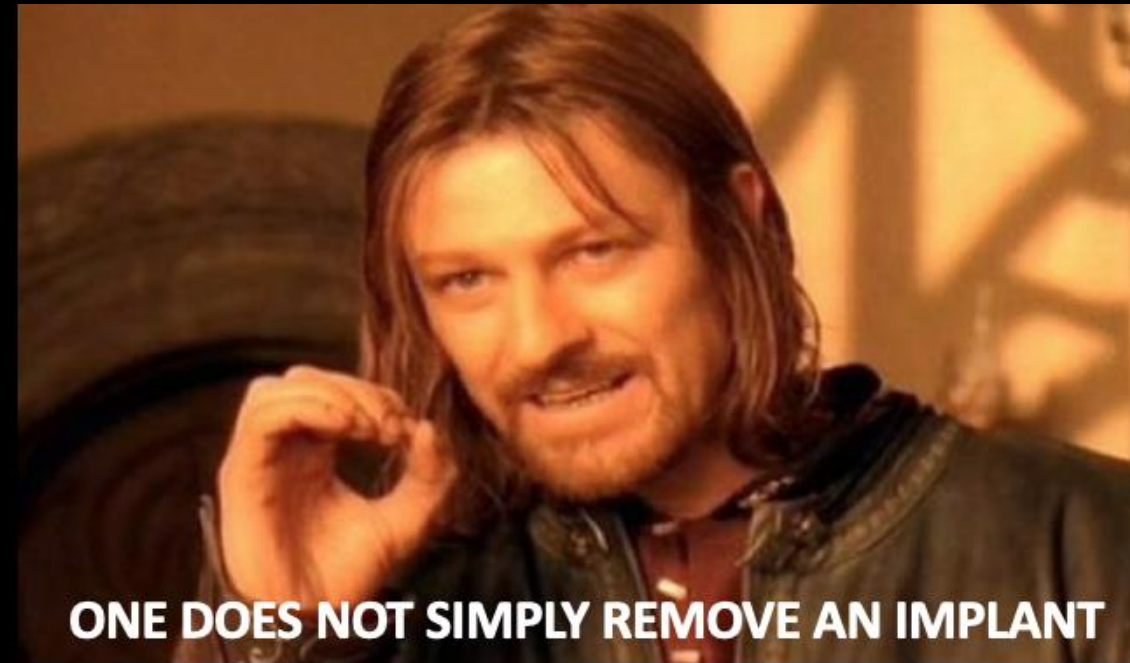Hvornår fjerne implantater forventet helingstid

- Skinner på diafyser:
- Voksne 18 – 24 mrd.
- Børn 6 – 18 mrd.
- Intramedullære søm:
- Ca. 1 år
- Metafyse:
- Ca. 6 mrd.
- Praktisk:
- Tidligst efter ca. 1 år, medmindre der er andre forhold der gør sig gældende



Planlægning

- Hvad er der sat ind?
- og hvordan tager man det ud? R-T-F-M!
- Hvornår er det sat ind?
- Hvilken adgang er brugt?
- Hvordan er 'kritiske strukturer' håndteret?
- End-cap?
- Hvad skal der fjernes?
- Hvad er der aftalt med patienten?
- Er der overvækst af knogle/indvækst?
- -Og hvad så når (ikke hvis) det går galt?





MURPHY'S LAW

NOTHING IS AS EASY AS IT LOOKS

EVERYTHING TAKES LONGER THAN YOU EXPECT

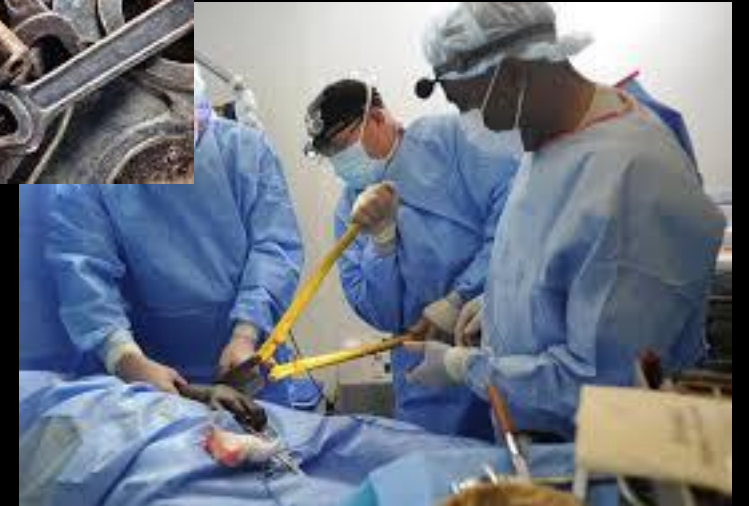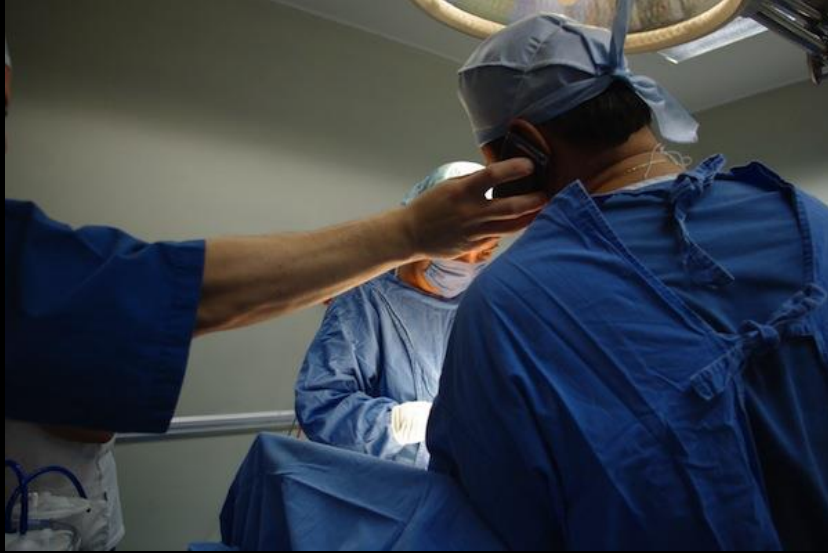IF ANYTHING CAN GO WRONG

IT WILL GO WRONG

...AND AT THE WORST POSSIBLE MOMENT.




-Når det går galt, plan B, C og D?


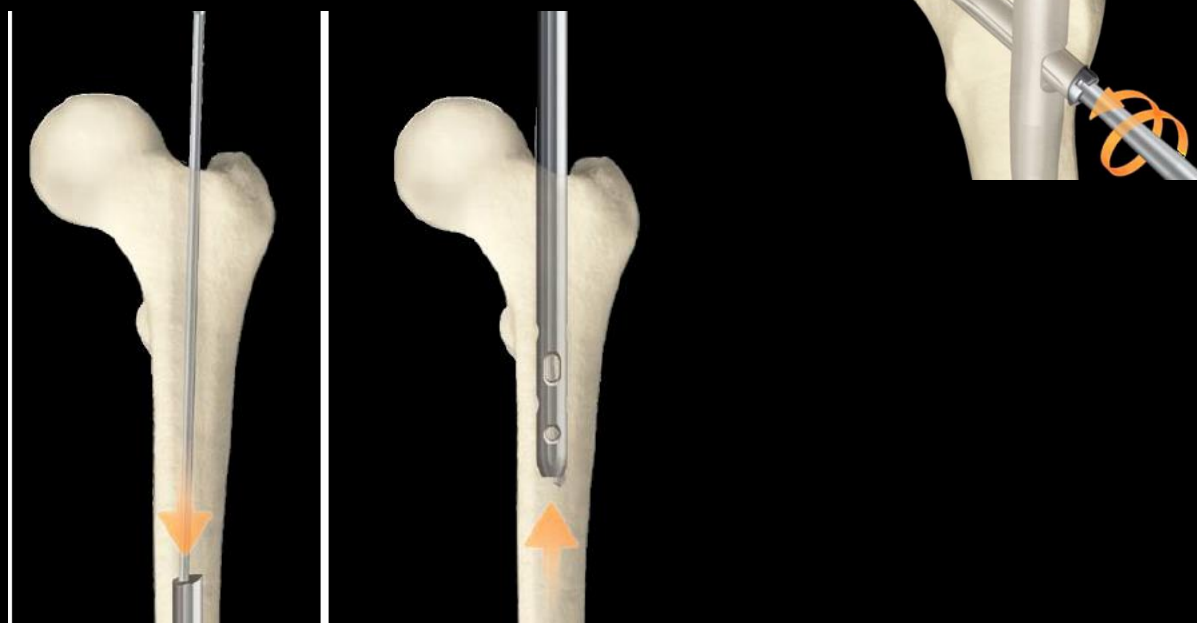


- Medbring det rette udstyr

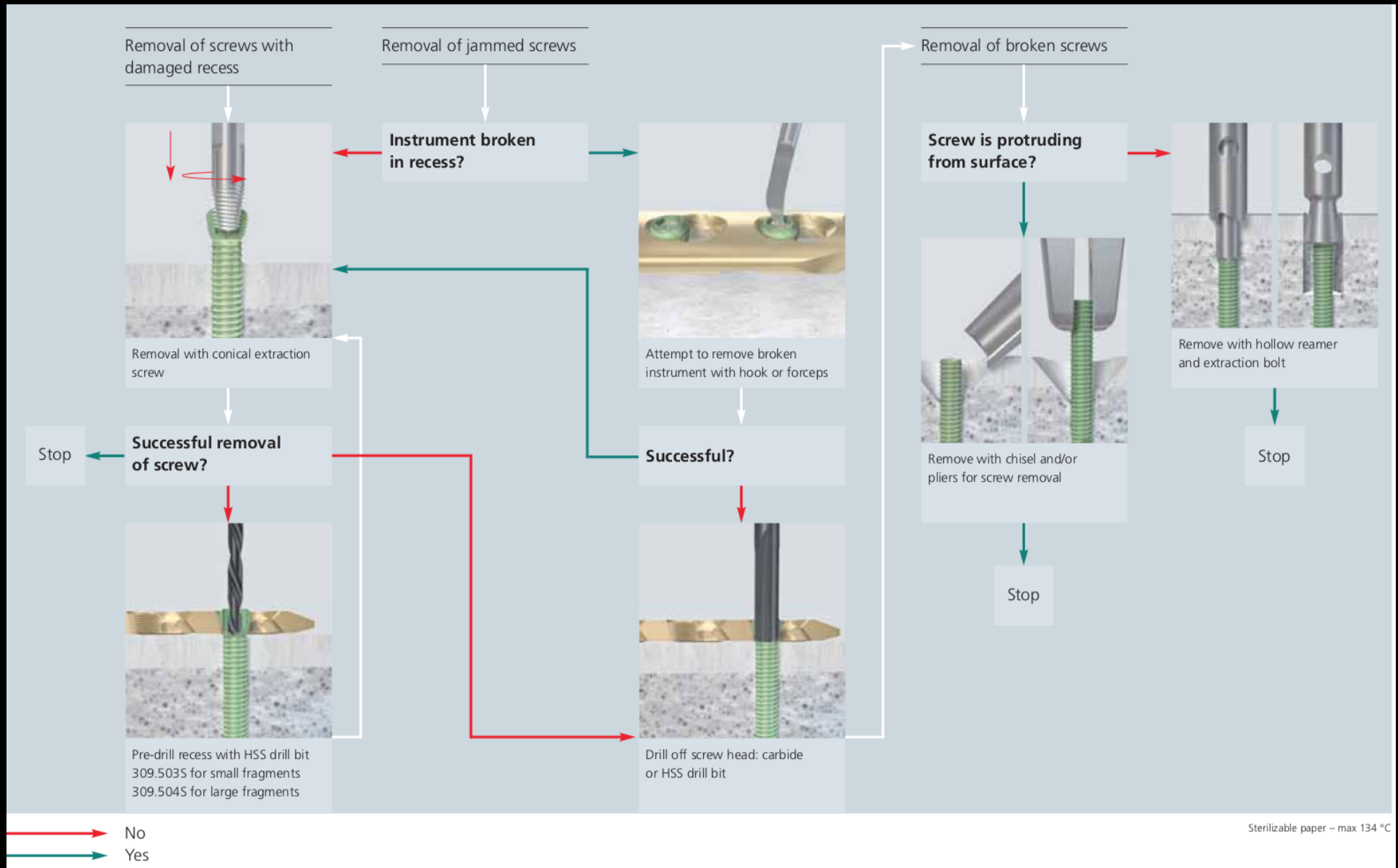
Og vær klar til at tænke ud af boksen




Ekstraktion af marvsøm




'Oh, SHIT! Kassen' til skinner og skruer






Er kærven ødelagt:



Eller



Er skruen knækket:



Sidder skruen fast i skinnen:


Carbide Drill Bit

- Titanium
- Instrument steel

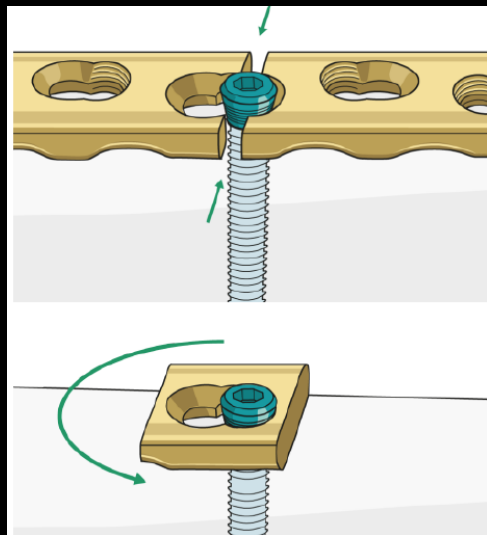


HSS Drill Bit

- Implant steel



Eller



Og fortsæt som ved knækkede skruer

Vær en god kollega, husk lige:

- Lær god kirurgisk teknik og instrumenthåndtering
- Skift skruer hvis kærven bliver ødelagt
- Gør opmærksom på kritiske strukturer og deres beliggenhed
- Planlæg-planlæg-planlæg-planlæg
- Slå brættet ned og stil mælken tilbage i køleskabet
- Noter tydeligt i journalen hvilke aftaler der er lavet

Nååh jo!

COLD WELDING EQUIPMENT



MANUALLY OPERATED
COLD WELDING MACHINE



Så hvad har vi lært?

- Indikationer for fjernelse af implantater
- Vigtigheden af grundig planlægning og forberedelse (de 7 p'er)
- Hav en plan A, B, C og D
- Ved tvivl, til drej til venstre!

Spørgsmål?

