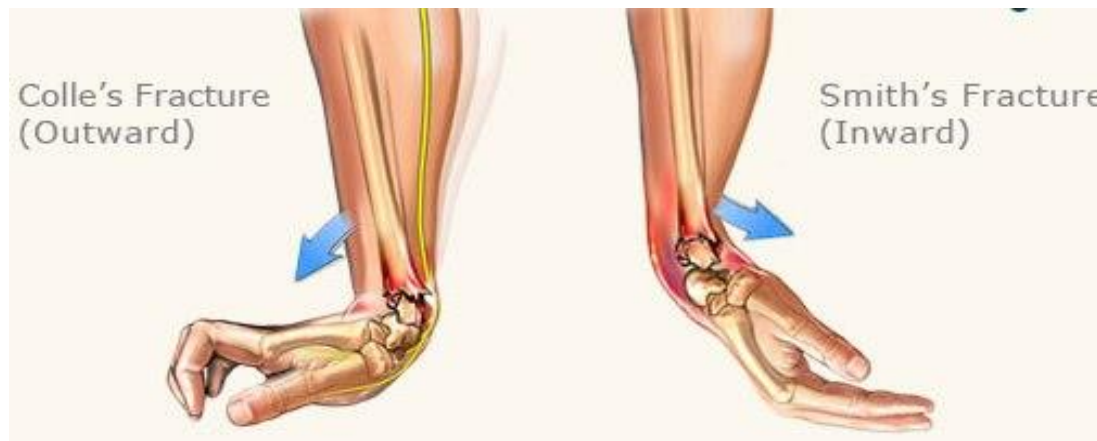

Distale radiusfrakturer

Frakturtyper, behandling og kirurgiske adgange

AO-Basic, Fredericia, April 2023

Marianne Vestergaard Lind,
Ortopædkirurgisk Klinik, Traumesektionen
Rigshospitalet

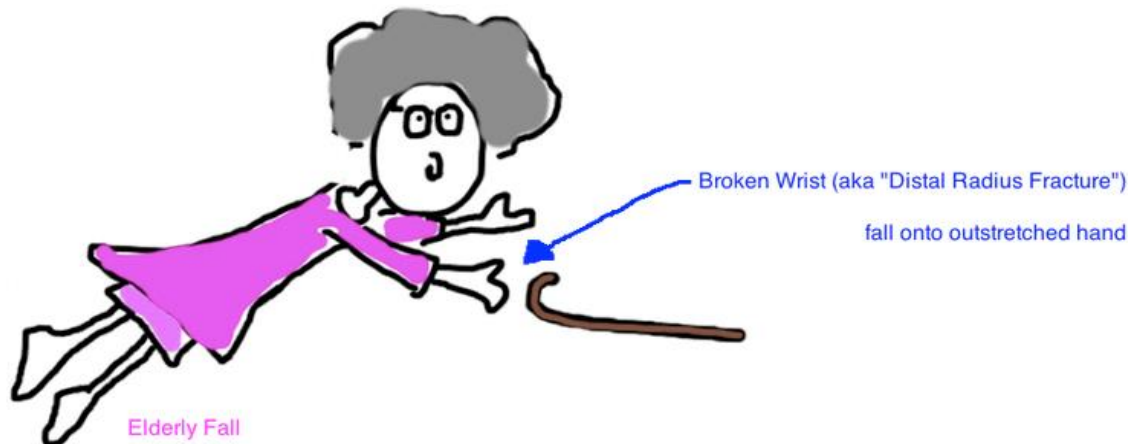


Hvad skal vi høre om...

- Frakturtyper
- Hvem skal opereres?
- ..og hvordan?

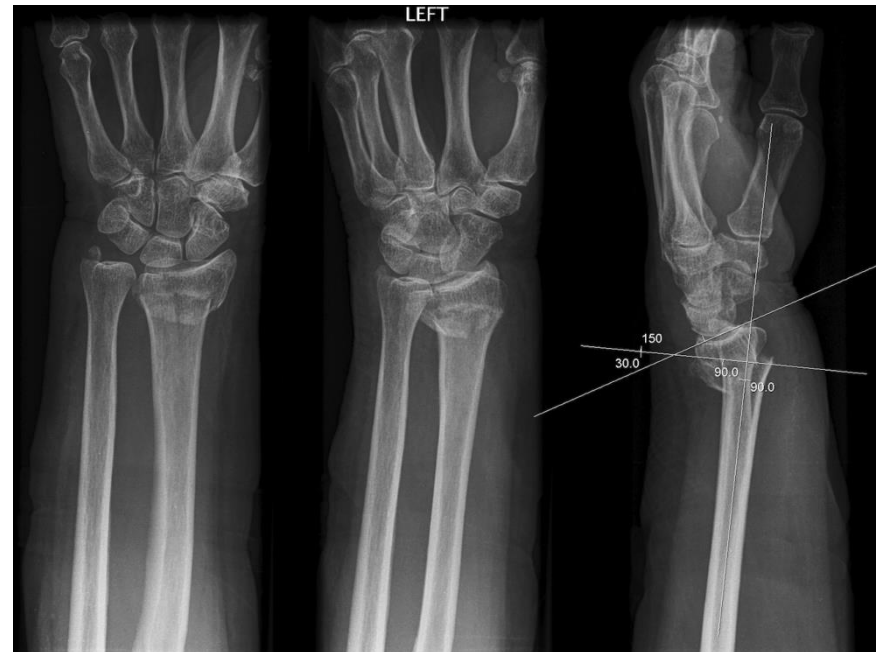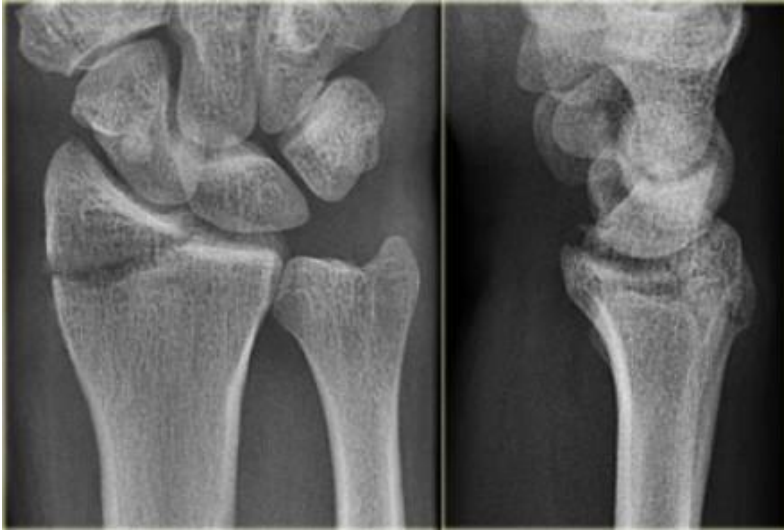Frakturtyper

- Hyppigste fraktur i ALLE aldre
- Typisk lav-energi hos den ældre
- Rtg. 2 planer (evt. transport-gips)
- CT?



Klassifikation?

- Colles, Smith, Barton, Smith-Barton, Older ,
Chauffeur's, Dye Punch,

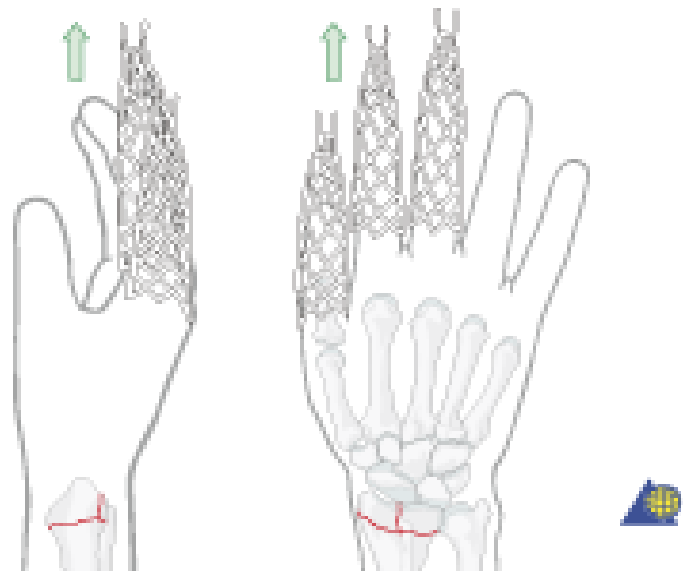
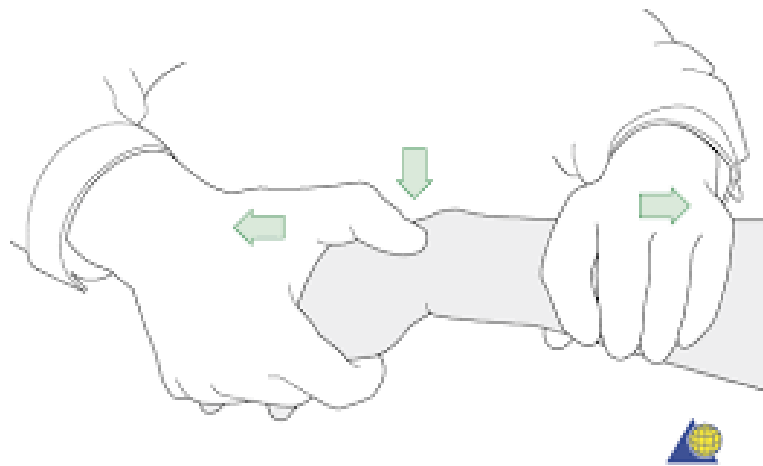


Klassifikation

Extra articular 	23-A1 ulna, radius intact   	23-A2 radius, simple and impacted   	23-A3 radius, multifragmentary   
Partially articular 	23-B1 radius, sagittal   	23-B2 radius, frontal, dorsal rim   	23-B3 radius, frontal, volar rim   
Complete articular 	23-C1 simple, metaphyseal simple   	23-C2 simple, metaphyseal multifragmentary   	23-C3 multifragmentary   

Hvad skal behandles?

- LANGT de fleste kan konservativt behandles
- +/- lukket reposition i L.A. (til acceptabel stilling)



Hvad skal opereres?

- Åbne frakturer
- Ved medianuspåvirkning
- Volart vinklede frakturer
- Type B (Chauffeur's og Barton fraktur)
- Colles frakturer hvor acceptabel stilling ikke kan opnås v. lukket reposition

Hvad skal opereres?

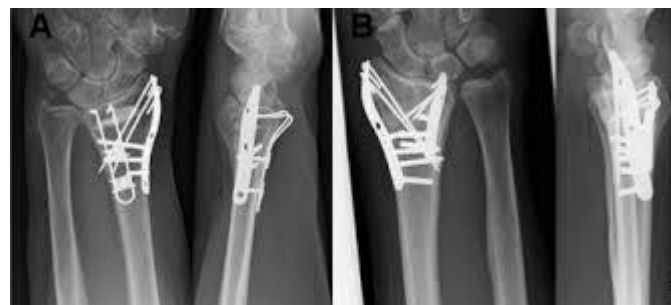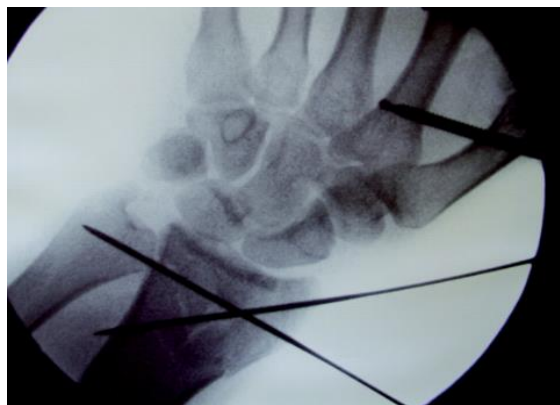
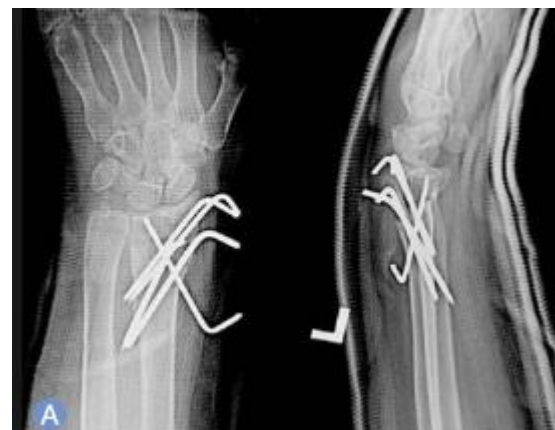Udredning og vurdering af operationsindikation

- √ Det er god praksis at tilbyde patienter, uanset alder, operativ behandling af distal radiusfraktur, hvor der, efter eventuel reponering af frakturen, ved konventionel røntgenundersøgelse af håndleddet findes en eller flere af følgende radiologiske parametre:
 - Mere end 10 graders dorsal vinkling af radius ledflade i sideplan i forhold til vinkelret på radius længdeakse
 - Ulnar varians over 2 mm
 - Ledspring over 2 mm
 - Inkongruens af det distale radioulnare led

- √ Ved distale velreponerede radiusfrakturer med substansstab/komminut fraktur af dorsale kortex er det god praksis at følge patienten med tætte kontroller eller overveje primær operation.

Hvordan skal der opereres?

- Volar skinne?
- Dorsal skinne?
- K-tråde?
- Extern fixation?
- Kombinerede metoder?



Hvordan skal der opereres ?

“There is no Level-1 clinical evidence suggesting a superior modality for treatment of distal radial fractures.”

1. **Lichtman DM, Bindra RR, Boyer MI et al.** Treatment of distal radius fractures. *J Am Acad Orthop Surg.* 2010 Mar;18(3):180-9.
2. **Chen NC, Jupiter JB.** Management of distal radial fractures. *J Bone Joint Surg Am.* 2007 Sep;89(9):2051-62.

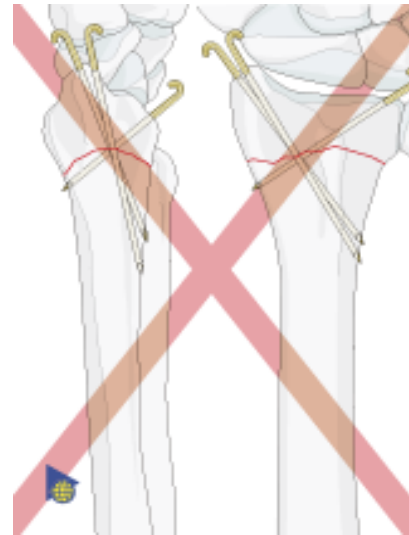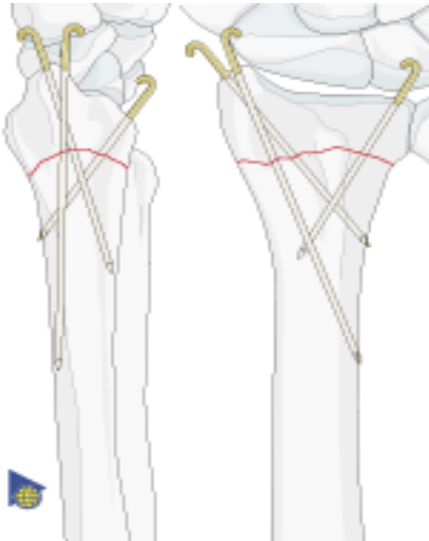
Hvad siger NKR?

Operativ behandlingsstrategi

- √ Når indikation for operation er opfyldt, er det god praksis generelt at tilbyde patienter, uanset alder, åben reposition og intern fiksatation med volar vinkelstabil skinne. Kan denne metode ikke anvendes, kan man primært overveje K-tråds osteosyntese frem for bridging ekstern fiksatation.
- √ Det er god praksis at være tilbageholdende med operativt indgreb hos patienter med lavt funktionsniveau, uanset alder.

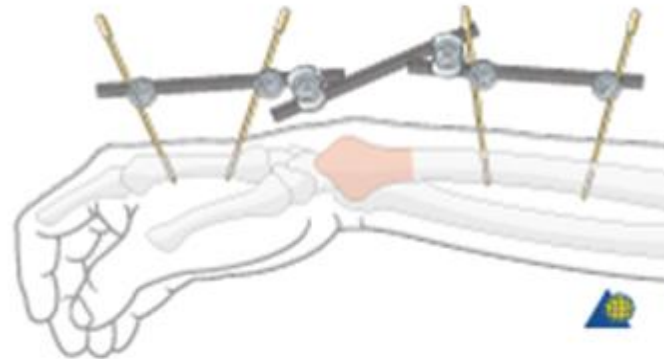
Behandling – Percutane pins

- Type A og B frakturer



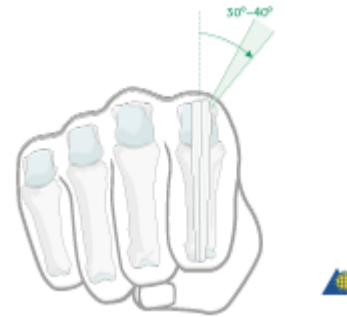
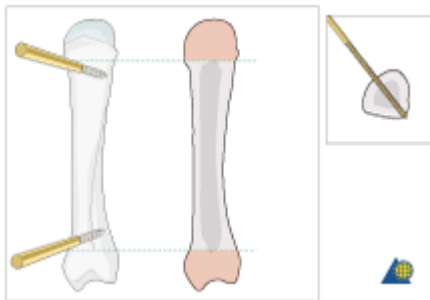
Behandling – Extern fixation

- Damage control
- Bløddelsproblematik (herunder åbne fx)
- Komplekse frakturer?

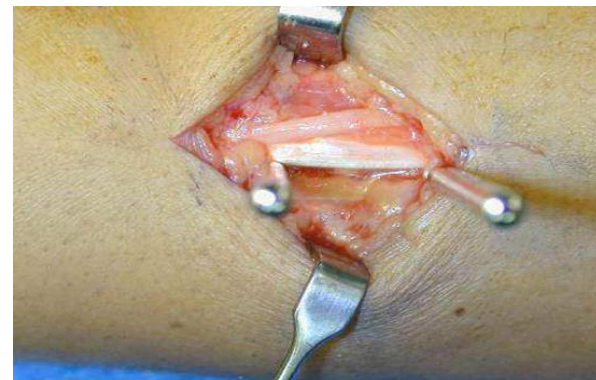
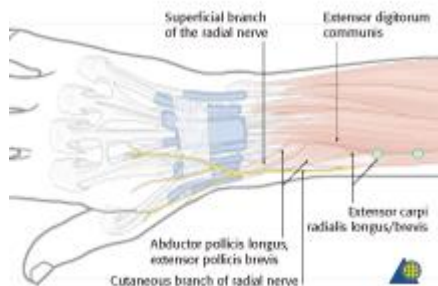


Behandling – Extern fixation

- 2 pins i 2. metacarpalknogle



- 2 pins i corpus radii

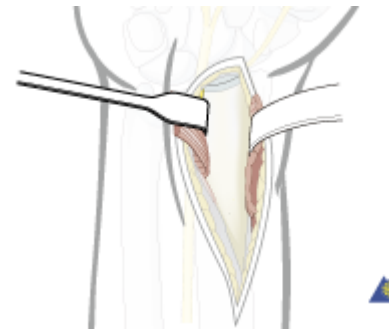
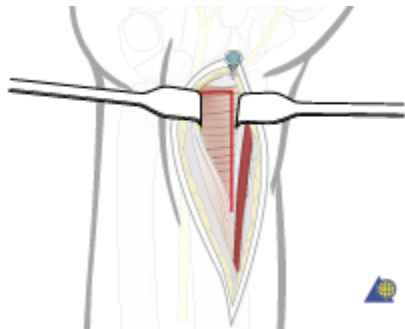
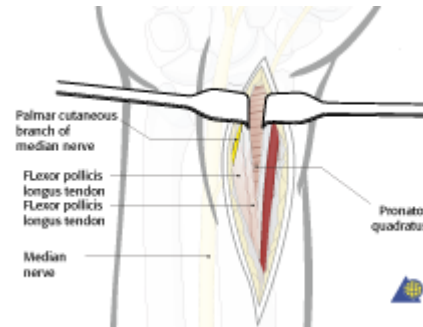
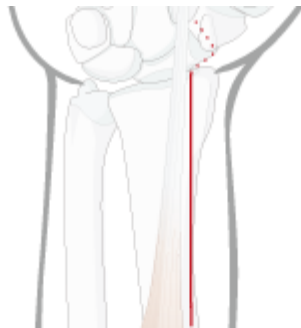


Behandling - ORIF

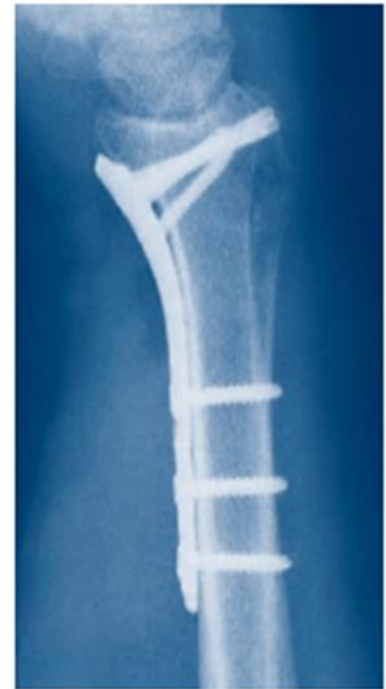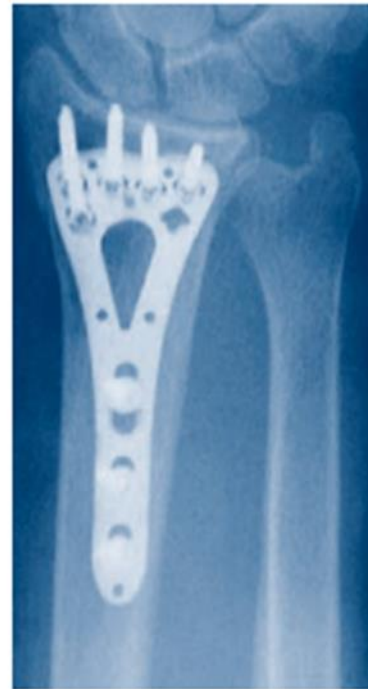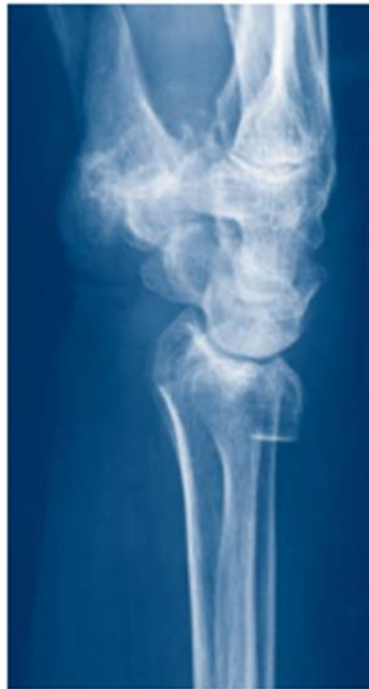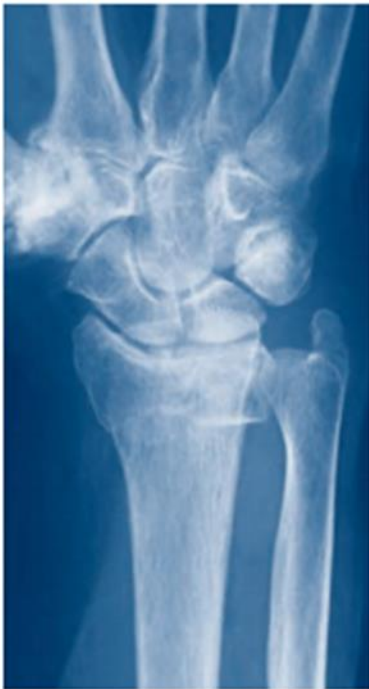- Type C (og B) frakturer
- Genskabe ledflade
- Tillade tidlig bevægelse
- Volar vinkelstabil skinne

Behandling - ORIF

- Modifieret Henry's adgang



Behandling - ORIF



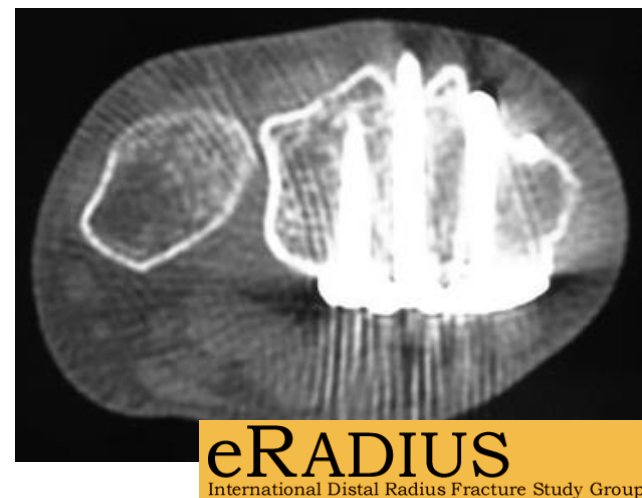
Behandling - ORIF

- **HUSK** (før du lukker)
- Kontroller skrueplacering og længde
- Stabilitetsteste DRUJ
- Stabilitetsteste ligamenter (SL)

Det en lækker lille operation ...

MEN det er IKKE gratis

- Nerveskade/kompression
- Senelæsion/ruptur
- Gener fra skinne eller skruer



High rate of complications following volar plating of distal radius fractures

Roland Knudsen¹, Zafar Bahadirov² & Frank Damborg³

[J Orthop Trauma](#). 2007 May;21(5):316-22.

Complications following internal fixation of unstable distal radius fracture with a palmar locking-plate.

Arora R¹, [Lutz M](#), Hennerbichler A, Krappinger D, Espen D, [Gabl M](#).

Behandling - ORIF

Genoptræning

- ↑ Overvej at anvende kortvarig bandagering (under 2 uger) efter indsættelse af volar vinkelstabil skinne frem for længerevarende bandagering (over 5 uger) (⊕⊕○○).
- √ Det er god praksis **ikke** rutinemæssigt at anvende superviseret genoptræning hos ergo- eller fysioterapeut til patienter med ukomplicerede forløb, da der ikke er fundet forskel i effekt sammenlignet med selvstændig genoptræning med nedskreven træningsplan efter en enkelt instruktion (⊕○○○).
- √ Det er god praksis, at alle patienter som minimum tilbydes vejledning og praktisk instruktion i egen genoptræning efter distal radiusfraktur uanset behandlingsmetode.

Og hvad kan vi lære af dét?

- Kend anatomien
- Forstå frakturen
- Overvej indikationer (forkortning, vinkling, spring i ledflade)
- TÆNK hvem, hvad, hvordan
- Vær ydmyg – kend dine begrænsninger
- Det er vigtig(s)t at vide hvornår man IKKE skal operere

TAK

